

BİLATERAL VOKAL KORD POLİBİ

Laringoloji

Başvuru: 03.03.2017

Kabul: 16.03.2017

Yayın: 18.05.2021

Saime Sağıroğlu¹, Nur Yücel Ekici²¹ Kahramanmaraş Sütçü İmam Üniversitesi Tıp Fakültesi² Adana Numune Eğitim ve Araştırma Hastanesi**Özet****BİLATERAL VOKAL KORD POLİBİ**

Vokal polipler gerçek kord üzerinde rastlanan bazen pediküllü, genellikle tek taraflı kitlelerdir. Bu çalışmada iki taraflı vokal kordları tutan vokal polip olgusunu bildirdik. Endolarineal mikrocerrahi yöntemi ile tedavi edilen bilateral vokal kord polipli 48 yaşındaki erkek hastaya cerrahi tedavi öncesi ve sonrası Ses Handicap İndeksi-10 (VHI-10) ve objektif ses analizi yapılarak elde edilen bulgular karşılaştırıldı. Başarılı bir cerrahi ile larenks fizyolojisinin korunabileceği ve vokal kordların fonatuar fonksiyonlarının normale döndürülebileceği gösterildi. Ayrıca ilaveten yapılan postoperatif ses terapisi ile hastaların ses kalitesini sağlayabileceğini gözlemledik.

Anahtar kelimeler: vokal polip, bilateral, cerrahi eksizyon, akustik analiz.

Abstract**BİLATERAL VOCAL CORD POLYP**

The vocal polyps are unilateral pediculated mass originated from mucosa of true vocal cord. In this study, In this study, we have reported the bilateral vocal cord polyps. Voice Handicap Index-10 (VHI-10) and acoustic voice analyses were performed in 48 years of age a male patient with bilateral vocal cord polyps operated with endolarineal microsurgery and the results were compared. It has been demonstrated that the physiology of the larynx can be protected with a successful surgical excision and the phonatuary functions of the vocal cords can be returned to normal. Additional post-operative voice therapy improved patients' quality of voice.

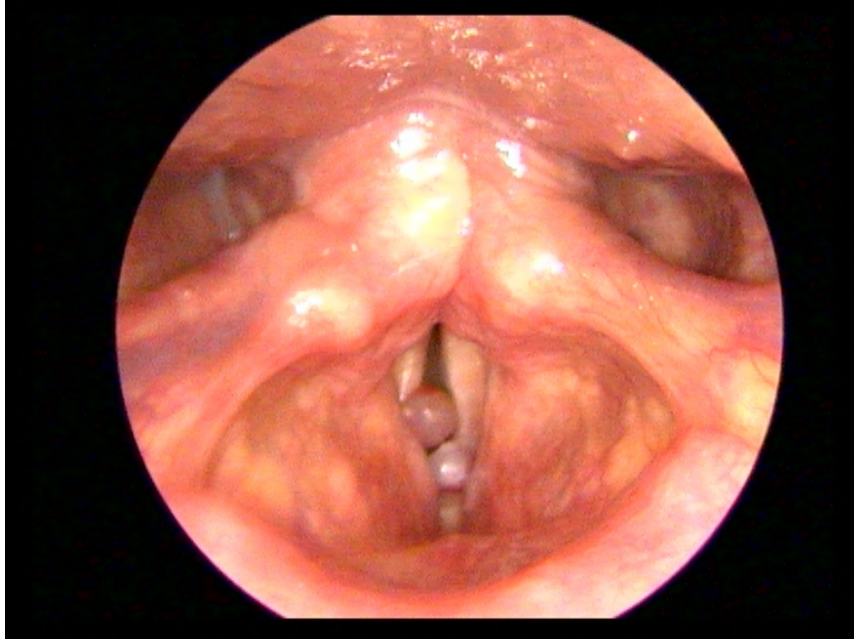
Keywords: vocal polyp, bilateral, surgical excision, acoustic analysis.

Giriş

Vokal kord polipleri, ses bozukluğuna neden olan ve vokal kordların sık görülen benign hastalıklarından biridir. Genellikle bir akut ses travması nedeniyle vokal kord epiteli altına kanama sonucunda gelişirler. Sesin kötüye kullanımı, enfeksiyonlar, alerji, sigara kullanımı, gastroözefagial reflü gibi irritasyona yol açan faktörler ve aspirin veya antikoagülan kullanımı diğer sebepler arasındadır. Nodüllerin aksine olguların büyük çoğunluğu erkektir ve genellikle tek taraflı tutulum mevcuttur. Sıklıkla vokal kordun ön 1/3'lük kısmında ortaya çıkan vokal kord polipleri geniş bir tabana sahip olabileceği gibi saplı bir şekilde de bulunabilir. Vokal kordların üst yüzeyindeki polipler ses kalitesini fazla etkilemeyebilir, ancak birbirine temas eden yüzeyde olursa, ses kalitesini bozabilir.

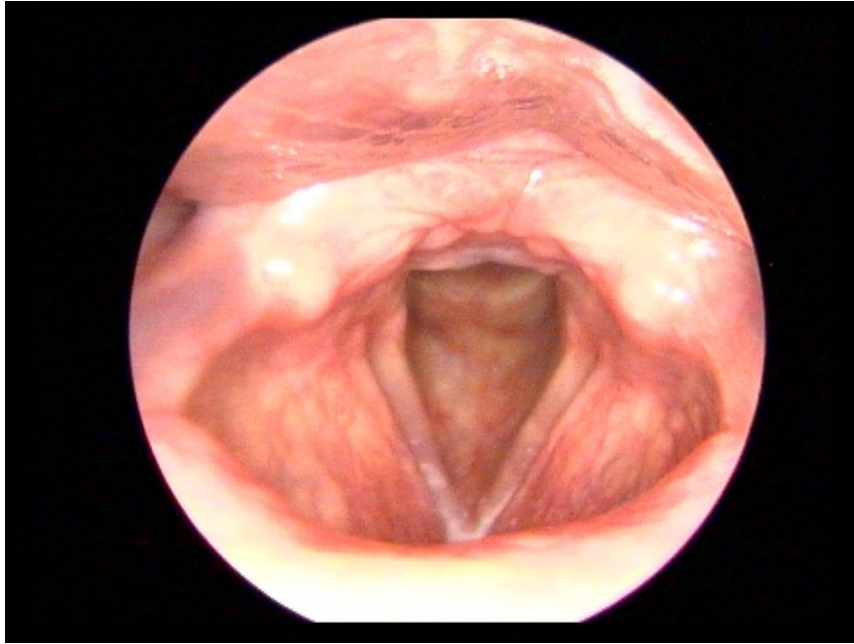
Olgu Sunumu

Kırksekiz yaşında erkek hasta, yaklaşık bir yıldır ses kısıklığı şikayeti ile kliniğimize başvurdu. Hastanın anamnezinde herhangi bir kronik hastalığı ve akut ses travması öyküsü yok idi. Ancak 30 yıldır günde bir paket sigara içme öyküsü mevcuttu. Yapılan endoskopik muayenede her iki vokal kord 1/3 ön kısmını dolduran, solunumla supraglottik ve subglottik bölgeye hareket eden 2 adet polipoid doku görüldü (Şekil 1).



Şekil 1: Lezyonların operasyon öncesi görünümü

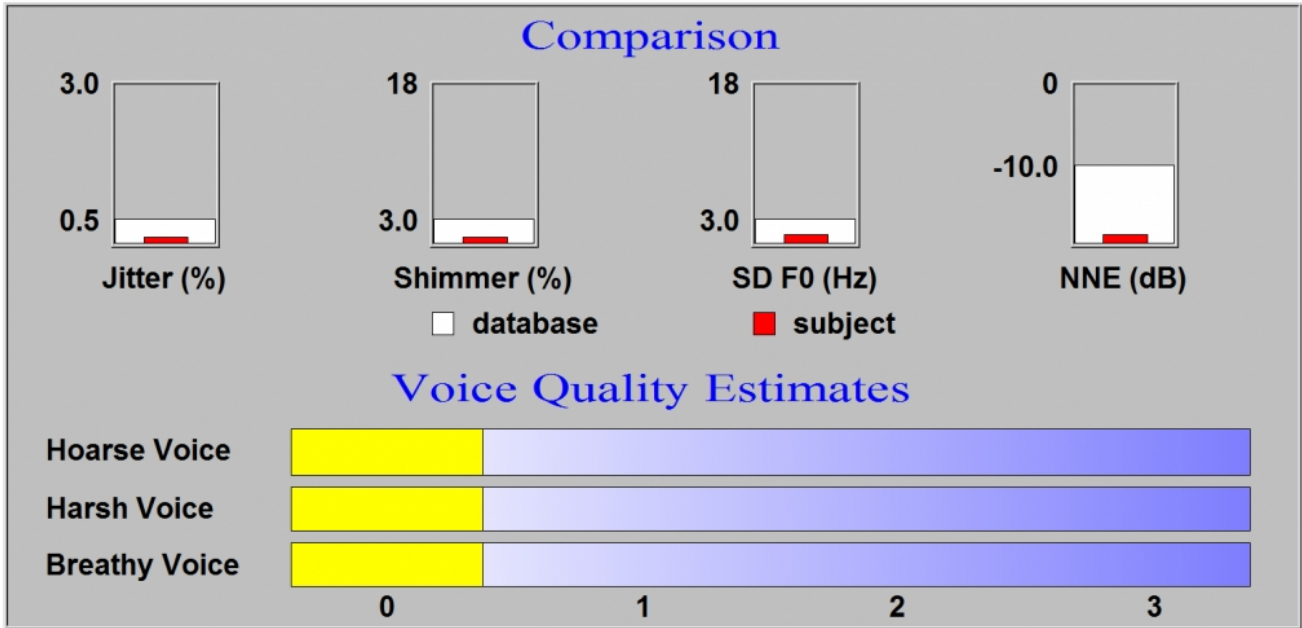Hastaya genel anestezi altında endolaringeal mikrocerrahi uygulanılarak aynı seansta bilateral polip eksizyonu yapıldı (Şekil 2).



Şekil 2: Postoperatif larinks görünümü

Operasyon öncesi ve sonrası ses kayıtları alındı ve VHI-10 dolduruldu. Operasyon sonrası ses kayıtları 1 ay sonra yapıldı. Hastanın ses kayıtları SM-58 Shure marka mikrofona, Adobe Audition programı kullanılarak yapıldı. Ağız ile mikrofona arasındaki mesafe 5cm olacak şekilde, 2 sn. süresince /a/ sesi çıkartması istenildi. Ayrıca MFZ, hasta bilgilendirilerek 3 kez ölçüldü ve ortalaması alındı. Ses kayıtlarının analizi Praat 4.1 programı ile yapılarak, F0 (temel frekans-Hz), Jitter (%), Shimmer (%), gürültü enerjisine (HNR- dB) bakıldı. Cerrahi öncesi ve cerrahi sonrası ses analiz parametreleri tablo 1 de gösterilmiştir. Ayrıca Dr.Speech Tigers Inc., Seattle, USA programının

Vocal Assesment Analysis bölümü kullanılarak, RBH (Roughness; Sesteki pürüzlülük, Breathiness; Solukluluk, Hoarseness; Ses kısıklığı) sistemine benzer bir sistemde değerlendirme yapıldı. RBH değerlendirilmesi sadece postoperatif dönemde yapılabildi (Şekil 3).



Şekil 3 : Postoperatif RBH değerlendirilmesi (Roughness, Breathiness, Hoarseness)

Larengal mikrocerrahi sonrası hastaya ses terapisi uygulandı. Genel yaklaşım olarak bol hidrasyon, ses istirahati, konuşma hızının azaltılması önerildi. Yüksek sesle konuşma, bağırma, kronik boğazı temizleme gibi sert glottik atak benzeri davranışlar yasaklandı. Vokal rezonans egzersizleri uygulandı.

Tablo1: Cerrahi öncesi ve cerrahi sonrası ses analiz parametreleri

	Cerrahi öncesi	Cerrahi sonrası
Temel frekans (F0)(Hz)	74,276	151,974
Jitter (%)	1,172	0,210
Shimmer (%)	5,883	0,666
HNR (dB)	15,606	33,142
VHI-10	32	3
Roughness	-	0
Breathiness	-	0
Hoarseness	-	0
MFZ	12,3	18,7

VHI-10: Ses Handikap Endeksi – 10, MFZ: maksimum fonasyon süresi

Tartışma

Vokal kord polipleri vokal nodüllerden sonra sık görülen lezyonlardır. Vokal kord polipleri solunumla hareket edebilir ve değişken ses kalitesine sebep olabilirler [1]. Genellikle tek taraflıdır. Lezyon rengi saydamdan kırmızıya

kadar farklılık gösterebilir. Özellikle mikrovasküler travma fazla ise renk kırmızı olabilir. Travma ve iritasyona bağlı olarak lamina propria subselüler değişiklikler meydana gelir. Lamina propria ödem, amorf materyal ve demir birikimi, damar proliferasyonu ve hemoraji, bazal membranda adezyon kayıpları histopatolojik olarak dikkati çeker [2,3]. Genelde tek taraflı görülen vokal polipler nadiren bilateral olabilir. Tedavisinde ise, vokal kord fonksiyonunun bozulmaması için iki ayrı seansta opere edilmesi önerilmektedir.

Ses bozukluklarının tanı ve tedavisinin takibinde objektif ve subjektif ses değerlendirme yöntemleri kullanılmaktadır. Objektif yöntemlerle sesin akustik ve aerodinamik özellikleri ölçülürken, subjektif yöntemlerle sesin algısal özellikleri ve hastanın yaşam kalitesi değerlendirilir. Temel frekans (fundamental frequency, FO), ses kıvrımlarının 1 saniyedeki titreşim sayısına eşittir, birimi Hz'tir. Normal konuşma sırasında ortalama FO değeri, erkeklerde 100-150 Hz, kadınlarda 180-250 Hz arasındadır. FO, vokal kordlarda kitle artışı yapan patolojilerde azalmaktadır. Bu nedenle vokal poliplerde cerrahi sonrası FO'da artış olması beklenmektedir. Bizim vakamızda da FO değeri postoperatif artış göstermektedir.

Analiz edilen ses örneğindeki her periyodun, kendinden sonraki periyotla farkının mutlak değerinin ortalaması jitter değerini bize verir. Peş peşe gelen periyotlar arasında istem dışı ortaya çıkan amplitüt farklılıkları ise shimmeri gösterir. Harmonik gürültü oranı ise (Harmonic noise ratio, HNR; dB), temel frekans ve onun katları olan harmoniklerin toplam enerjisinin gürültü enerjisine oranıdır. Birimi dB olup yüksek değerler sesteki gürültü oranının düşük olduğunu gösterir. Biz bu çalışmada, cerrahi sonrası HNR'nin arttığını, jitter ve shimmer değerlerinin düştüğünü tespit ettik. Aerodinamik analizlerden olan ve fonasyonda jeneratör görevi gören akciğerlerin fonksiyonunu ve ses kıvrımlarının kapanma yeteneğini ölçmeyi amaçlayan inceleme yöntemlerinden olan MFZ'nin ise cerrahi sonrası uzadığını gözlemledik. Uloza ve ark.[4] yaptıkları bir çalışmada, vokal kord polipli hastalara yapılan endolaringeal mikrocerrahi sonrasında normal fonasyonun yeniden sağlandığı, tüm akustik parametrelerin kontrol grubuna yaklaştığını göstermişlerdir. Yapılan başka bir çalışmada da, Dursun ve ark., [5] vokal polibi olan 20 hastada, postoperatif dönemde ortalama jitter, shimmer değerlerinin anlamlı bir şekilde düştüğünü ve harmoniğin gürültüye oranını değerlerinin arttığını gözlemlemişlerdir.

Bu olgumuzda, Rosen et al.[6], VHI'yi Türkçe konuşan deneklerin davranışlarına göre kısaltarak geliştirdiği Ses Handikap Endeksi - 10 (VHI-10)'ni kullandık. VHI-10'un cerrahi sonrasında ciddi oranda düştüğünü gözlemledik. Subjektif algısal değerlendirmelerden biri olan GRBAS (Grade, Roughness, Breathiness, Asthenia Strain), Japon Logopedi ve Fonyatri Derneği tarafından geliştirilmiştir [7]. Sesin algısal yönden değerlendirilmesi amacıyla geliştirilen yöntemlerin en eskisidir. Bu parametrelerin her biri; 0, normal; 1, hafif derecede; 2, orta derecede; 3, ileri derecede bozukluk şeklinde dört basamaklı ordinal skala üzerinde gösterilir. Voice Quality Estimates, Dr. Speech Vocal Assessment yazılımının bu özelliğiyle jitter, shimmer, temel frekansın standart sapması ve NNE kullanılarak RBH sistemine benzer bir değerlendirme yapılmaktadır (Şekil 3). Bu olgumuzda RBH analizi, preoperatif ses gürültüsünün yüksek olması nedeniyle program analizi reddetmiştir. Ancak postoperatif RBH analiz sonucuna baktığımızda skalanın '0' değerinde olduğunu görmekteyiz.

Vokal kord polipleri oluşturdukları kitle ve titreşmeyen segment nedeniyle fonasyon sırasında glottisin tam olarak kapanmasına engel olurlar. Bu durum seste havalılık komponentinin artışına yol açarak ses kalitesini bozar. Bu nedenle cerrahi tedaviden beklenen, operasyon sonrasında glottisin fonasyon sırasında tam olarak kapanabilmesinin sağlanmasıdır. Bizim olgumuzda glottik kapanma yetmezliğinin ve iki taraflı polip kitlesine bağlı olarak oluşan lokalize adinamik segment miktarının fazla olmasına rağmen, yapılan bilateral vokal kord cerrahisi ile vokal kord fonksiyonlarının normale döndüğünü analiz sonuçlarına bakarak anlamaktayız. Vibratuar siklusun normale dönmesiyle elde edilen sonuçlar yapılan operasyonun başarısını göstermektedir. Tedavide temel prensip cerrahi olmakla birlikte, lezyonun tekrarlamasını önlemek için ses terapisi uygulanması önerilmektedir. Literatürdeki bazı çalışmalarda da, endolaringeal mikrocerrahi sonrası hastalara uygulanan terapinin, ses tedavisinde önemli olduğunu vurgulanmaktadır [8,9].

Sonuç olarak, bilateral vokal kord lezyonlarının aynı seansta eksizyonu vokal kord fonksiyonunu bozmayacağını ve

yapılacak olan cerrahinin vokal kordlara zarar vermeyecek şekilde, mikrolaringoskopik yaklaşımla yapılmasının tedavi başarısını arttıracığını düşünmekteyiz. Ayrıca tedavi öncesi ve sonrası yapılan objektif ve subjektif ses analizlerinin, tedavinin etkinliğini somut olarak gösterdiği için endolaringeal cerrahilerde kullanılmasını önermekteyiz.

Kaynaklar

1. Martins RH, Defaveri J, Domingues MA, de Albuquerque e Silva R. Vocal polyps: clinical, morphological, and immunohistochemical aspects. *J Voice*. 2011; 25(1):98-106.
2. Courey MS, Shohet JA, Scott MA, Ossoff RH: Immunohistochemical characterization of benign laryngeal lesions. *Ann Otol Rhinol Laryngol* 1991; 105:525-531.
3. Dikkers FG, Nikkels PG. Benign lesions of the vocal folds: histopathology and phonotrauma. *Ann Otol Rhinol Laryngol*. 1995;104:698-703.
4. Uloza V, Saferis V, Uloziene I. Perceptual and acoustic assessment of voice pathology and efficacy of endolaryngeal phonomicrosurgery. *J Voice*.2005;19:138-45.
5. Dursun G, Ertürk A, Kılıç MA. Vokal Fold Poliplerinde Endolarengeal Mikrocerrahinin Ses Üzerindeki Etkisi. *T Klin KBB*. 2002;2:78-83.
6. Rosen CA, Lee AS, Osborne I, Zullo T, Murry T: Development and validation of the voice handicap index-10. *Laryngoscope*. 2004;114:1549-56.
7. Hirano M: *Clinical Examination of Voice*. Viyana, Springer Verlag, 1981.
8. Petrovic-Lazic M, Jovanovic N, Kulic M, Babac S, Jurisic V. Acoustic and perceptual characteristics of the voice in patients with vocal polyps after surgery and voice therapy. *J Voice*. 2015;29:241-6.
9. Lin L, Sun N, Yang Q, Zhang Y, Shen J, Shi L, Fang Q, Sun G. Effect of voice training in the voice rehabilitation of patients with vocal cord polyps after surgery. *Exp Ther Med*. 2014;7:877-80.